

ODONTOIATRIA SOCIALE

Casi di Noma in Burundi: l'ulcera della povertà estrema

Vi sono paesi in cui incontrare un odontoiatra può fare la differenza fra la vita e la morte. Paesi in cui a causa della povertà, della malnutrizione e di una infezione batterica del cavo orale, bambini in genere dai 2 ai 6 anni subiscono devastanti necrosi dei tessuti orali e periorali. Noma è il nome di questa patologia, conosciuta anche come stomatite cancrenosa, che secondo l'Oms colpisce ogni anno circa 140.000 nuovi casi con un rischio di mortalità del 90%. Colpisce bambini intrappolati in un circolo vizioso di estrema povertà e malnutrizione cronica. Sopravvivere a questa malattia vuol dire comunque essere gravemente sfigurato ed emarginato dalla società.

Il Noma è una patologia scomparsa dall'Europa dalla chiusura dei campi di concentramento di Auschwitz e Bergen-Belsen. È causata da un'infezione opportunistica spesso sostenuta da *Fusobacterium necrophorum*, ma anche da altri agenti patogeni. L'esordio è un'ulcera gengivale. Nel giro di pochi giorni, il gonfiore aumenta coinvolgendo le guance o le labbra. È una malattia estremamente dolorosa, le condizioni generali si deteriorano e il processo di cancrena inizia con grave distruzione del viso. La compromissione dei tessuti faringei comporta il rischio mortale di inalazione di alimenti solidi.

In Burundi i volontari di Smom onlus hanno dovuto affrontare non solo patologie orali oramai scomparse in Europa, ma anche le complicanze parossistiche di patologie infiammatorie diagnosticate tardivamente a causa della totale mancanza di personale

specialistico.

Riconoscere il Noma sin dalle fasi iniziali, quando la progressione della malattia può essere limitata, fa la differenza e cambia totalmente la prognosi. La terapia è semplice, si attua una riabilitazione nutrizionale contestualmente a una alimentazione naso-gastrica e terapia antibiotica con ampicillina e metronidazolo. L'intervento di rimozione dei tessuti oramai necrotici limita i conseguenti deficit funzionali ed estetici.

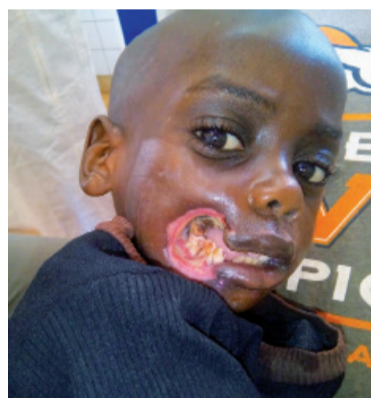Due casi di Noma in Burundi

Il primo caso di Noma arrivato alla nostra osservazione all'ospedale di Ngozi era in uno stadio avanzato, con i tessuti della guancia destra distrutti dalla malattia, necrosi parodontale, presentava sbavamento incontrollabile, alitosi ed esclusione sociale.

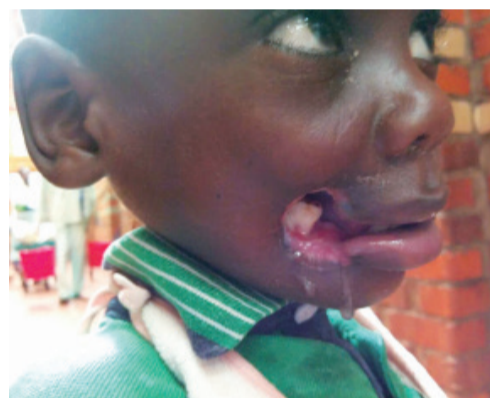Dopo un iniziale smarrimento da parte nostra per la gravità dei danni estetici e funzionali riscontrati, abbiamo inviato il bambino alla dottoressa **Paola Caravaggi**, che opera da 13 anni in Burundi presso l'ospedale di Mutoyi. La dottoressa, dopo la terapia igienico funzionale e antibiotica e tre interventi ricostruttivi di plastica facciale, è riuscita a ridurre notevolmente i danni estetico funzionali. Il secondo caso di Noma da noi trattato direttamente ci fa ben sperare per il futuro. Si trattava di un bambino di tre anni arrivato alla nostra osservazione all'ospedale di Kiremba nelle fasi iniziali della malattia, con sole lesioni orali. Nel corso del 2018 Smom

ha aperto altri cinque ambulatori in Burundi e la nostra presenza sul territorio ci ha consentito di visitare il bambino precocemente, con la sola ulcerazione gengivale e necrosi parodontale ma nessuna compromissione cutanea. Operato dopo 24 ore da un volontario Smom assistito da due studenti del terzo anno del corso per *Thérapeute Dentaire*, il piccolo paziente in pochi giorni ha visto la totale risoluzione dell'aggressione gangrenosa.

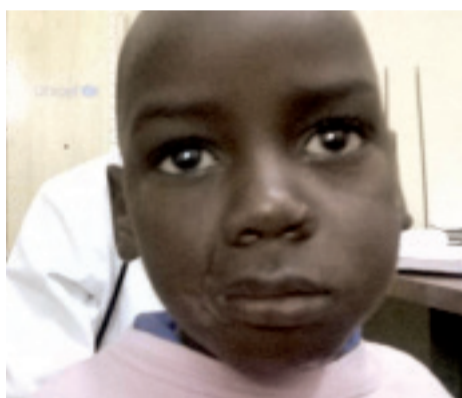Ma purtroppo in Burundi non c'è solo questo. Gli esiti di ogni disturbo, di ogni patologia, vengono amplificati dal forte ritardo con cui vengono trattati. Nelle ultime foto, un paziente giunto alla nostra osservazione con un quadro patologico altamente avanzato.



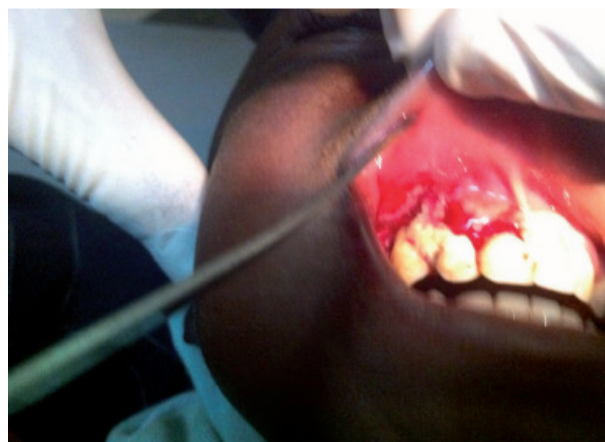> Fig. 1: primo caso di Noma alla prima visita



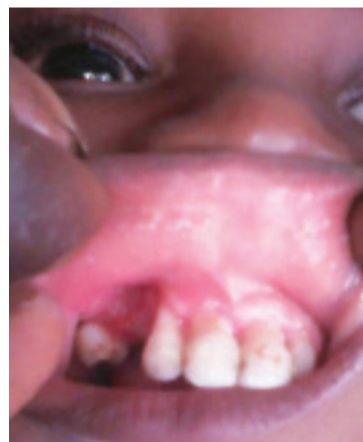> Fig. 2: primo caso dopo la terapia medica



> Fig. 3: primo caso dopo la ricostruzione chirurgica



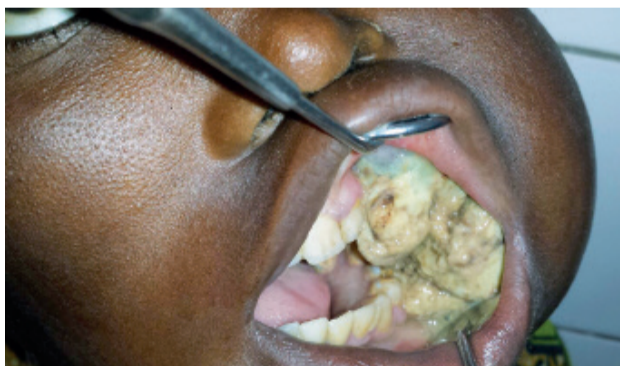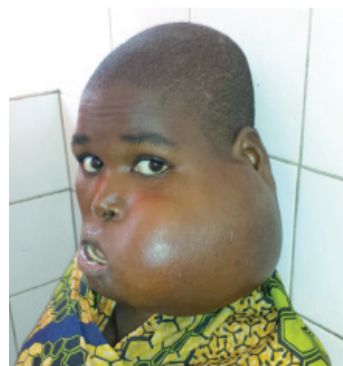
> Fig. 4: secondo caso, lesione primaria ulcera e necrosi ossea



> Fig. 5: secondo caso dopo l'intervento



> Fig. 6: secondo caso al termine della terapia



> Fig. 7 e 8: caso parossistico

Italian Dental Journal

Mensile di attualità clinica, scientifica e professionale in odontoiatria
Anno XIII - numero 6 - giugno 2018
Numero chiuso in redazione il 14 giugno

Direttore responsabile

Andrea Peren a.peren@griffineditore.it

Redazione

Lara Romanelli l.romanelli@griffineditore.it
Rachele Villa r.villa@griffineditore.it

Segreteria di redazione e traffico

Maria Camillo customerservice@griffineditore.it
Tel. 031.789085 - Fax 031.6853110

Grafica e impaginazione

Marco Redaelli - www.creativastudio.eu

Hanno collaborato in questo numero: Elena Bendinelli, Diego Bonaudo, Cosma Capobianco, Fabio Carboncini, Stefano Daniele, Federica Demarosi, Fidalma Gualdambri, Pierluigi Martini, Luca Mezzofranco, Monica Oldani, Giorgio Perini, Giampiero Pilat, Renato Torlaschi

PUBBLICITÀ

Direttore commerciale

Giuseppe Rocucci g.rocucci@griffineditore.it

Direttore vendite

Stefania Bianchi s.bianchi@griffineditore.it

Direttore marketing

Paola Cappelletti p.cappelletti@griffineditore.it

Vendite

Giovanni Cerrina Feroni g.cerrinaferoni@griffineditore.it
Lucia Oggianu l.oggianu@griffineditore.it



EDITORE: Griffin srl unipersonale
Piazza Castello 5/E - 22060 Carimate (Co)
Tel. 031.789085 - Fax 031.6853110
www.griffineditore.it - info@griffineditore.it
www.dentalacademy.it - redazione@dentaljournal.it

Stampa

Starprint srl, Bergamo

Italian Dental Journal, periodico mensile - Copyright© Griffin srl
Registrazione del Tribunale di Como N. 13/06 del 24.07.2006
Iscrizione Registro degli operatori di comunicazione N. 14370 del 31.07.2006

La proprietà letteraria degli articoli pubblicati è riservata a Griffin srl e il contenuto del giornale non può essere riprodotto in alcuna forma e su qualsiasi supporto. L'editore non è responsabile dei messaggi ospitati negli spazi a pagamento.



Testata volontariamente sottoposta a certificazione di tiratura e diffusione in conformità al Regolamento CSST - Certificazione Editoria Specializzata e Tecnica

Per il periodo 1/1/2017 - 31/12/2017 - Periodicità: mensile
Tiratura media: 11.992 copie - Diffusione media: 11.897 copie
Certificato CSST nr. 2017-2651 del 28 febbraio 2018
Società di Revisione: Fausto Vittucci & C.

5X SMOM
10000

www.smomonlus.org

Solidarietà
Medico
Odontoiatrica
nel Mondo
ONLUS

SOSTIENI
anche tu
i nostri
PROGETTI

Indica: 97372180154